

Retalho interpolado do sulco melolabial com enxerto de cartilagem auricular em reconstrução de defeito por carcinoma basocelular nasal

by Khairuddin Djawad

FILE	JURNAL_DR._KHAERUDDIN_SCOPUS.PDF (373.28K)	WORD COUNT	2512
TIME SUBMITTED	16-MAY-2020 03:15AM (UTC+0700)	CHARACTER COUNT	13580
SUBMISSION ID	1325277249		

Relato de caso

Autores:

Khairuddin Djawad¹
Amelia Setiawati Soebyanto¹
Airin R. Nurdin¹
Siswanto Wahab²
Anis Irawan Anwar³

¹ MD, Departamento de Dermatologia e Venereologia, Faculdade de Medicina, Universitas Hasanuddin, Makassar, Indonésia.

² MD, PhD, Departamento de Dermatologia e Venereologia, Faculdade de Medicina, Universitas Hasanuddin, Makassar, Indonésia.

³ Professor, MD, PhD, Departamento de Dermatologia e Venereologia, Faculdade de Medicina, Universitas Hasanuddin, Makassar, Indonésia.

Correspondência:

⁷ partemen
SMF Ilmu Kesehatan Kulit dan Kelamin
Rumah Sakit UNHAS (Lt.4)
Jl. Perintis Kemerdekaan Km.11,
Tamalanrea, Makassar
90245 Indonésia
Email: duddin@gmail.com

Data de recebimento: 05/11/2019

Data de aprovação: 25/11/2019

Trabalho realizado no Departamento de Dermatologia e Venereologia, Faculdade de Medicina, Universitas Hasanuddin, Makassar, Indonésia.

Suporte Financeiro: Nenhum
Conflito de interesse: Nenhum



Retalho interpolado do sulco melolabial com enxerto de cartilagem auricular em reconstrução de defeito por carcinoma basocelular nasal

Melolabial interpolation flap with ear cartilage graft in the reconstruction of nasal defect caused by basal cell carcinoma

³ DOI: <http://www.dx.doi.org/10.5935/scd1984-8773.20191141474>

RESUMO

A reconstrução da área nasal é um desafio devido à vascularização e à abundância de tecido fibrótico. O enxerto em defeito grande na área nasal tem alto risco de necrose e, frequentemente, produz deformidades e diferenças na coloração da pele. Relata-se o caso de paciente masculino de 65 anos com carcinoma basocelular na asa nasal esquerda. Foi realizada cirurgia de Mohs, obtendo-se margem livre. O defeito final mediu 2cm de diâmetro com perda parcial da espessura cutânea. Foi utilizada a combinação de retalho interpolado do sulco melolabial com enxerto de cartilagem auricular, com excelente resultado. Esta combinação levou a bom resultado estrutural e estético.

Palavras-chave: Retalhos cirúrgicos; Transplante ósseo; Cartilagem auricular; Carcinoma, basocelular

ABSTRACT

Reconstruction of the nasal area is a challenge due to its vascularization and abundance of fibrotic tissue. Graft in a large defect in the nasal area has a high risk of necrosis and often produces deformity and color mismatch. We report the case of a 65-year-old man with basal cell carcinoma on the left nasal ala. Mohs surgery was performed, obtaining free margin. The final defect measured 2 cm in diameter with partial loss of skin thickness. The combination of a melolabial interpolation flap and an ear cartilage graft was used, with excellent results. This combination led to good structural and aesthetic results.

Keywords: Surgical Flaps; Bone transplantation; Ear cartilage; Carcinoma, Basal cell

INTRODUÇÃO

A asa nasal é uma área comum para câncer de pele e, muitas vezes, representa um desafio para a reconstrução cosmética após a cirurgia de Mohs.¹ Frequentemente, o fechamento de um defeito após retirada de um carcinoma basocelular na asa nasal resulta em deformidade devido ao próprio defeito e/ou à invasão do tecido subjacente pelas células tumorais. Portanto, são necessárias diferentes técnicas para fechar o defeito de maneira a preservar a anatomia da asa nasal. Uma técnica para manter o contorno alar envolve a coleta de cartilagem auricular, que é capaz de prover suporte estrutural para a narina. O enxerto, isoladamente, para reconstruir um defeito grande no nariz não é o

tratamento de escolha, porque apresenta risco elevado de necrose,² além de também resultar em diferenças na pigmentação.³ Os retalhos são preferidos, levando a resultados mais satisfatórios em termos de contorno e cores.⁴ Relatamos aqui um caso bem-sucedido de aplicação de retalho interpolado do sulco melolabial para reconstrução de defeito por retirada de carcinoma basocelular na asa nasal.

RELATO DO CASO

Paciente masculino de 65 anos, agricultor, foi tratado no Ambulatório de Dermatologia do Hospital Dr. Wahidin Sudirohusodo, South Sulawesi, Indonésia, com carcinoma basocelular comprovado por biópsia na asa nasal esquerda. O primeiro passo da cirurgia de reconstrução foi o desenho do retalho nasolabial com razão comprimento-largura de 4:1. Foram realizados os procedimentos assépticos e antissépticos sob anestesia local, e a cirurgia micrográfica de Mohs modificada foi realizada a 5mm da margem tumoral, com margem cirúrgica negativa. O defeito final mediu 2cm de diâmetro, com perda da espessura total da pele. Realizamos um retalho interpolado medial em dois tempos, combinado com enxerto de cartilagem auricular utilizada como estrutura de suporte alar.

1º tempo. Inicialmente, o retalho interpolado foi desenhado para que a sutura final se localizasse no sulco melolabial. Foram feitas duas incisões até o tecido subcutâneo, desde o sulco nasolabial até a ponta do retalho previamente demarcado. A incisão lateral foi feita de maneira a deixar uma base de pedículo de aproximadamente 1,5cm, enquanto a incisão medial seguiu o sulco nasolabial. A extremidade distal do retalho foi dissecada até a base do pedículo, com profundidade progressiva, para separá-la da fâscia subjacente assegurando uma vascularização generosa, suficiente para suprir o retalho. A extremidade distal deveria ser menos espessa do que a base do pedículo para não comprometer a vascularização. O pedículo foi rodado então para cobrir o defeito, com a borda constituindo a área interna da narina. É necessária transposição adequada, e o pedículo não deve ser rodado mais de 90 graus para não afetar os vasos nutrientes. O sítio doador de cartilagem foi a área auricular posterior esquerda (concha), medindo 0,7cm x 2cm, com cartilagem auricular suficiente para dar suporte estrutural à asa nasal e dando simetria às narinas, além de uma curvatura semelhante à própria asa nasal. A cartilagem auricular foi fixada com pontos de colchoeiro 5-0 (Figura 1). O retalho foi rodado então para cobrir a cartilagem. Após descolar a pele em torno do sítio doador, as duas feridas (do sítio doador e da reconstrução) foram fechadas com suturas simples inabsorvíveis 5-0 (Figura 2). As suturas foram retiradas das feridas nasal e auricular 10 dias depois da cirurgia. O paciente foi submetido, então, ao segundo tempo da cirurgia. A base do retalho foi dividida, e o defeito suturado com fios inabsorvíveis. A porção proximal do retalho e a área receptora foram aparadas suavemente antes da inserção. O retalho foi acomodado para se ajustar ao defeito e suturado em seguida. O sucesso da cirurgia foi constatado, com a asa nasal simétrica e coloração semelhante à do tecido vizinho (Figura 3).

DISCUSSÃO

A reconstrução da asa nasal tem sido um desafio para o reparo cosmético devido à anatomia peculiar e à falta de distensibilidade da pele na área.⁵ A maior parte da estrutura nasal é constituída por tecido conjuntivo e glândulas sebáceas, mas falta gordura subcutânea.⁶ Qualquer defeito nessa área pode afetar seriamente as características faciais. Os pacientes geriátricos têm suficiente tecido malar redundante para permitir a reconstrução de um defeito nasal deixado por neoplasia cutânea maligna com largura de até 2,5cm. A escolha do desenho do retalho é importante para minimizar a distorção alar.⁷

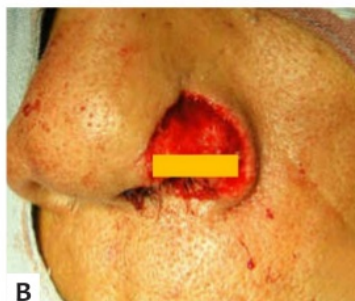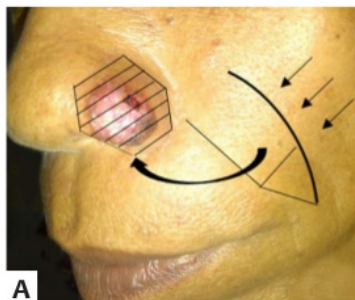


FIGURA 1: A - Desenho em forma trapezoide. B - Defeito por carcinoma basocelular localizado na asa nasal esquerda, medindo 2cm de diâmetro.

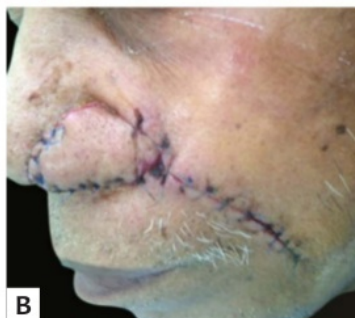
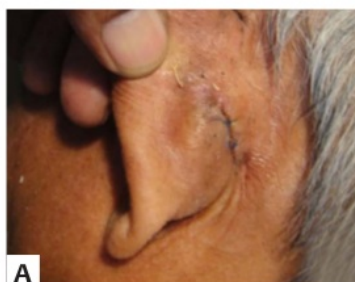
FIGURA 2: A - Enxerto de cartilagem retirado da concha da região auricular posterior esquerda, suturado com fios 5-0 inabsorvíveis. B - Defeito fechado com suturas interrompidas, utilizando-se fios 5-0 inabsorvíveis.

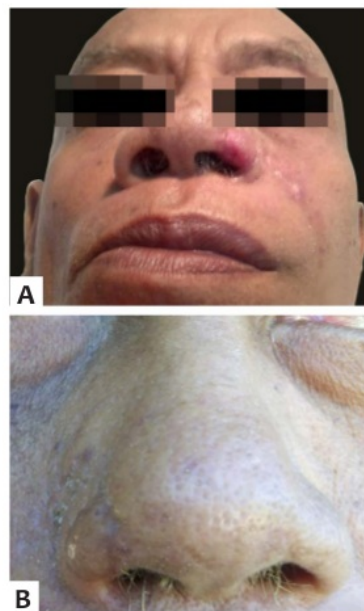


FIGURA 3: A E B - Imagens de controle após duas semanas e quatro meses.

O retalho de transposição nasolabial é uma escolha excelente para fechar o defeito, particularmente em lóbulos alares com 1,5–2,0cm de diâmetro.⁸ A região melolabial consiste no sulco melolabial, que vai da asa nasal até a comissura labial e tecido malar redundante. Eventualmente, retalho é chamado de “nasolabial”, mas o termo “melolabial” é mais anatomicamente preciso.⁹ O sulco melolabial apresenta pele suficientemente flácida para recobrir a asa nasal, e a gordura subjacente tem uma forte tendência a contrair-se.⁸ O retalho interpolado é apoiado pela localização da área doadora, próxima ao defeito cirúrgico. Consiste em um retalho cutâneo pediculado, baseado na rotação de um fragmento cutâneo que assegura a irrigação. É indicado para um defeito em área em que falta pele suficiente que possa ser movida para o fechamento ou com falta de vascularização, particularmente sobre superfícies cartilaginosas ou ósseas.¹⁰

O retalho interpolado do sulco melolabial tem uma rica vascularização, incluindo a artéria angular, artéria labial superior, artéria infraorbitária e artéria nasal dorsal. A rica vascularização, a mobilidade do tecido cutâneo malar e o baixo risco de falha isquêmica fazem com que essa técnica seja preferida para defeitos com menos de 2,5cm de diâmetro.⁷ Os retalhos interpolados

do sulco melolabial têm bom resultado cosmético, uma vez que a cicatriz fica oculta no sulco anatômico perinasal. A técnica pode ser utilizada em combinação com enxertos cartilaginosos locais para dar suporte estrutural e permeabilidade das vias aéreas nasais.⁷

Pode ocorrer contração da ferida no sítio do defeito, portanto é importante que a área doadora seja menor do que o defeito primário. Isso minimiza o chamado fenômeno de alçapão (*trap-door*) durante a fase de cicatrização.¹¹

A causa mais frequente de falha do retalho é a torção do pedículo, que pode acontecer acidentalmente durante a cirurgia.^{12,13} Transferência e colocação corretas do retalho são extremamente importantes na aposição do retalho com o tecido adjacente. A torção do pedículo pode acontecer também durante a transferência do retalho, levando à redução da vascularização.¹³ O aumento da resistência da parede vascular devido à torção do pedículo leva à lentificação do fluxo sanguíneo, provocando lesão endotelial e resultando finalmente na formação de trombo.¹⁴⁻¹⁷

O enxerto de cartilagem auricular é flexível, e tem características semelhantes em termos de curvatura, portanto fornecendo suporte estrutural ideal para a narina. Esse tratamento combinado, de retalho nasolabial com enxerto auricular composto, tem sido amplamente utilizado, com diversas vantagens. A técnica combinada é relativamente fácil de aprender. Permite a reconstrução de defeitos maiores, de até 2,0 x 2,5cm, e dá melhor compatibilidade em termos de contorno e coloração com o tecido original. O enxerto auricular composto é ricamente vascularizado, o que assegura uma pega mais rápida e sobrevida ideal do enxerto.¹⁸ O enxerto cartilaginoso não é restaurador, mas apenas fornece suporte estrutural, incluindo a manutenção da via aérea nasal e do contorno, além de prevenir a contração tecidual.¹⁹ Entretanto, devido ao turgor próprio do tecido malar, o enxerto de cartilagem pode não ser necessário, mesmo em defeitos maiores, exceto quando o defeito alar parece ser mais propenso ao colapso.²⁰

CONCLUSÃO

O retalho interpolado do sulco melolabial é uma das técnicas preferidas para o fechamento de defeito por carcinoma basocelular na asa nasal. A combinação com enxerto de cartilagem auricular melhora o resultado cosmético. O planejamento criterioso e a técnica de reconstrução meticulosa são necessários no contexto ambulatorial.

AGRADECIMENTOS

Os autores agradecem ao paciente pela participação no estudo. ●

REFERÊNCIAS

1. Cook JL. The lateral ala's volume and position are critical determinants of aesthetically successful nasal reconstruction: a photographic case series. *Dermatol Surg.* 2009;35(4):667-73.
2. Collins SC, Dufresne Jr RG, Jellinek NJ. The bilobed transposition flap for single-staged repair of large surgical defects involving the nasal ala. *Dermatol Surg.* 2008;34(10):1379-86.
3. Rahman H, Razib SFA, Azad MAK, Mannan, Bahar AA, Uddin M. Local flap for reconstruction of nasal defect following excision of basal cell carcinoma of nose. *Bangabandhu Sheikh Mujib Med Univer J.* 2016;9(4):208-11.
4. Burget GC. Aesthetic restoration of the nose. *Clin Plastic Surg.* 1985;12(3):463-80.
5. Wald J, Tinklepaugh A, Husain Z, Ciocon D. Alar Reconstruction After Failure of an Interpolated Melolabial Flap. *Dermatol Surg.* 2018;44(12):1623-6.
6. Summers BK, Siegle RJ. Facial cutaneous reconstructive surgery: facial flaps. *J Am Acad Dermatol.* 1993;29(6):917-41.
7. Lindsey WH. Reliability of the melolabial flap for alar reconstruction. *Arch Facial Plast Surg.* 2001;3(1):33-7.
8. Salgarelli AC, Bellini P, Multinu A, Magnoni C, Francomano M, Fantini F, et al. Reconstruction of nasal skin cancer defects with local flaps. *J skin cancer.* 2011;2011:181093.
9. Younger R. The versatile melolabial flap. *Otolaryngol Head Neck Surg.* 1992;107(6 part 1):721-6.
10. Mellette JR, Ho DQ. Interpolation flaps. *Dermatol Clin.* 2005;23(1):87-112.
11. Pharis DB, Papadopoulos DJ. Superiorly based nasolabial interpolation flap for repair of complex nasal tip defects. *Dermatol Surg.* 2000;26(1):19-24.
12. Chang C-H, Lim S-Y, Pyon J-K, Bang S-I, Oh K-S, Mun G-H. The influence of pedicle length on the viability of twisted perforator flaps in rats. *J Reconst Microsurg.* 2009;25(09):533-8.
13. Demir A, Acar M, Yldz L, Karacalar A. The effect of twisting on perforator flap viability: an experimental study in rats. *An Plast Surg.* 2006;56(2):186-9.
14. Salgarello M, Lahoud P, Selvaggi G, Gentileshci S, Sturla M, Farallo E. The effect of twisting on microanastomotic patency of arteries and veins in a rat model. *An Plast Surg.* 2001;47(6):643-6.
15. Topalan M, Bilgin SS, Ip WY, Chow SP. Effect of torsion on microarterial anastomosis patency. *Microsurgery.* 2003;23(1):56-9.
16. Acland R. Thrombus formation in microvascular surgery: an experimental study of the effects of surgical trauma. *Surgery.* 1973;73(5):766-71.
17. Ozbek MR, Deune EG, Cooley BC, Khouri RK. Experimental reproduction of free flap errors: a new model of thrombosis. *An Plast Surg.* 1994;32(5):474-7.
18. Qian C, Yaodong X, Xiaoming H, Shaochong F, Yiqing Z. Repair of full-thickness alar defects. *Dermatol Surg.* 2012;38(10):1639-44.
19. Nguyen T. Staged interpolation flaps. In: Roher T, Cook J, Nguyen T, editors. *Flaps and grafts in dermatologic surgery.* New York: Elsevier; 2007. p. 91-105.
20. Goldman GD, Dzubow LM, Yelverton CB. *Facial Flap Surgery.* McGraw-Hill; 2013.

CONTRIBUIÇÃO DOS AUTORES:

Khairuddin Djawad |  ORCID 0000-0002-4569-6385

Aprovação da versão final do manuscrito; concepção e planejamento do estudo; elaboração e redação do manuscrito; revisão crítica da literatura.

Amelia Setiawati Soebyanto |  ORCID 0000-0003-3812-671X

Aprovação da versão final do manuscrito; concepção e planejamento do estudo; elaboração e redação do manuscrito; revisão crítica da literatura.

Airin R. Nurdin |  ORCID 0000-0001-8277-2511

Aprovação da versão final do manuscrito; elaboração e redação do manuscrito; obtenção, análise e interpretação dos dados; revisão crítica da literatura.

Siswanto Wahab |  ORCID 0000-0001-6952-6578

Aprovação da versão final do manuscrito; concepção e planejamento do estudo; participação efetiva na orientação da pesquisa; revisão crítica do manuscrito.

Anis Irawan Anwar |  ORCID 0000-0002-1830-5617

Aprovação da versão final do manuscrito; concepção e planejamento do estudo; revisão crítica da literatura; revisão crítica do manuscrito.

Retalho interpolado do sulco melolabial com enxerto de cartilagem auricular em reconstrução de defeito por carcinoma basocelular nasal

ORIGINALITY REPORT

%**5**

SIMILARITY INDEX

%**4**

INTERNET SOURCES

%**4**

PUBLICATIONS

%**1**

STUDENT PAPERS

PRIMARY SOURCES

1

www.unihorizontes.br

Internet Source

%**2**

2

www.elsevier.es

Internet Source

%**1**

3

Carlos Roberto Antonio, Livia Arroyo Trídico, Carolina Alcantara, Cassia Talita Sousa Leite, João Roberto Antonio. "Associação de eletrocirurgia de alta frequência, laser CO2 fracionado e ND:Yap para tratamento de cicatrizes de acne: um novo modelo de abordagem", Surgical & Cosmetic Dermatology, 2018

Publication

%**1**

4

revista.spdv.com.pt

Internet Source

<%**1**

5

Marcelo Rosa de Rezende, Neilor Teófilo Araújo Rabelo, Joseph Elias Benabou, Teng Hsiang Wei et al. "Cobertura do terço distal da perna

<%**1**

com retalhos de perfurantes pediculados", Acta
Ortopédica Brasileira, 2008

Publication

6

www.researchgate.net

Internet Source

<% 1

7

jurnal.usu.ac.id

Internet Source

<% 1

8

Chi Sun Yoon, Hyo Bong Kim, Young Keun Kim,
Hoon Kim, Kyu Nam Kim. "Relaxed skin tension
line-oriented keystone-designed perforator
island flaps considering the facial aesthetic unit
concept for the coverage of small to moderate
facial defects", Medicine, 2019

Publication

<% 1

9

Ian Maher, Jeremy Bordeaux. "Post-Skin
Cancer Alar Reconstruction", Facial Plastic
Surgery, 2013

Publication

<% 1

EXCLUDE QUOTES ON

EXCLUDE
BIBLIOGRAPHY ON

EXCLUDE MATCHES

< 5
WORDS